

ULTRASONOGRAFİ EŞLİĞİNDE PERKÜTAN TRAKEOSTOMİ AÇILMASINDA TECRÜBELERİMİZ

Mürsel Kahveci^{1*}

¹Anesteziyoloji ve Reanimasyon AD/Amasya Üniversitesi, Amasya, Türkiye

*Corresponding Author and ⁺Speaker: drmurselkahveci@yahoo.com

Presentation /Paper Type: Oral/Full Paper

Özet- Yoğun bakım ünitelerinde hastalar endotrakeal entübasyon uygulanarak mekanik ventilatöre bağlı takip edilmekte ve bu süre hastanın kliniğine göre uzayabilmekte, hastalarda endotrakeal entübasyona bağlı komplikasyonlar görülebilmekte, trakeostomi ile bu komplikasyonların azaltıldığı bilinmektedir. Son yıllarda cerrahi trakeostomi ve perkütan dilatasyonel trakeostomi işlemlerinde kullanılmaya başlanan ultrasonografi ile trakeanın lokalizasyonu ve uygun kartilaj aralığının bulunması kolaylaşmış , girişim sırasında yaralanma riski taşıyan damar yapılarının ayrımı yapılmış ve kanama kontrolü sağlanmıştır. Yoğun bakım ünitesinde, yaş aralığı; 42-78 yıl,kilosu; 50-90kg arasında olan , 5'i erkek, 11 hastaya ultrasonografi ile perkütan trakeal trakeostomi uygulanmıştır. Hastaların , ortalama trakeostomi kanülünün başarılı yerleştirilme süresi, 11.39±3.72 dakika olup en uzun süre 17 ve en kısa süre 6 dakika olarak tespit edildi. Ultrasonografi eşliğinde tüm trakeostomi kanülleri başarılı bir şekilde yerleştirilmiş, hastaların hiçbirisinde işlem sırasında ve sonrasında pnömotoraks, cilt altı amfizem, cerrahi müdahaleyi gerektiren majör kanama görülmemiştir. Perkütan trakeostomi işlemi, yoğun bakımda yatan hastalarda invaziv hava yolu açma tekniği olmasına rağmen ,Ultrasonografi eşliğinde yapıldığında doku hasarı,damar yaralanması, kanama gibi ciddi komplikasyonların azaltılacağını hatta önlenebileceğini düşünüyoruz.

Anahtar Kelimeler: Ultrasonografi, Perkütan Trakeostomi, Yoğun bakım, komplikasyon

GİRİŞ VE AMAÇ

Yoğun bakım ünitelerinde hastalar endotrakeal entübasyon uygulanarak mekanik ventilatöre bağlı takip edilmekte ve bu süre hastanın kliniğine göre uzayabilmektedir. Hastalarda endotrakeal entübasyona bağlı laringeal hasar, vokal kord paralizisi, glottik ve subglottik stenoz, enfeksiyöz komplikasyonlar, trakeal hasar (trakeomalazi, trakeal dilatasyon ve trakeal stenoz) gibi komplikasyonlar görülebilmektedir. Trakeostomi ile bu komplikasyonların azaltıldığı ayrıca solunum yollarının aspirasyonunun kolaylaştığı, klinik düzelme ile birlikte güvenli hava yolu sağlanarak hastanın mobilizasyonunun arttığı, hastanın oral alımının arttığı, mekanik ventilatörden ayırma döneminin kısılması ile

yoğun bakım ünitesinden servise veya eve taburculuğunun hızlandığı bilinmektedir [1].

Son yıllarda cerrahi trakeostomi ve perkütan dilatasyonel trakeostomi işlemlerinde kullanılmaya başlanan ultrasonografi ile trakeanın lokalizasyonu ve uygun kartilaj aralığının bulunması kolaylaşmış , girişim sırasında yaralanma riski taşıyan damar yapılarının ayrımı yapılmış ve kanama kontrolü sağlanmıştır [2-5]. Ultrasonografi ile perkütan trakeal trakeostomide, iğne girişi kontrollü olarak sağlanmış ve hastaların çoğunluğunda ilk giriş başarısı gerçekleşmiştir [6]. Ultrasonografi kullanımının trakeostomiye bağlı posterior duvar yaralanmalarını, krikoid kartilaj ve 1. trakea halkasının hasarını, hemoraji ve pnömotoraks gelişimini önleyebileceği bildirilmiştir [7]. Havayolu

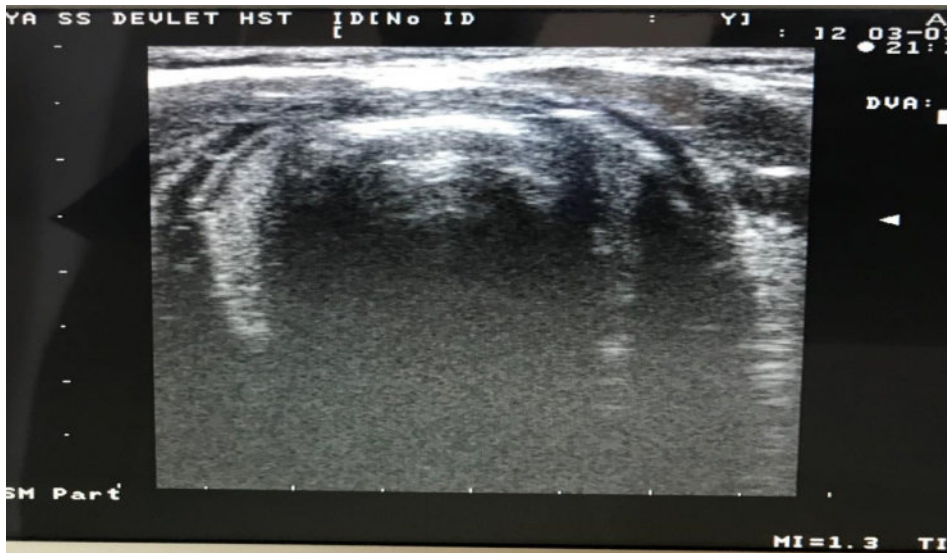
uygulamalarını etkileyebilecek patolojik yapıların belirlenmesi havayolu uygulamalarını etkileyebilecek papillom, kist, hemanjiom veya malign lezyonlar gibi kitleler ultrasonografi ile görüntülenebilmektedir [8,9]. Biz de kliniğimizde ultrasonografi eşliğinde açılan perkütan trakeal trakeostomi olgularını sunmak istedik.

GEREÇ VE YÖNTEM

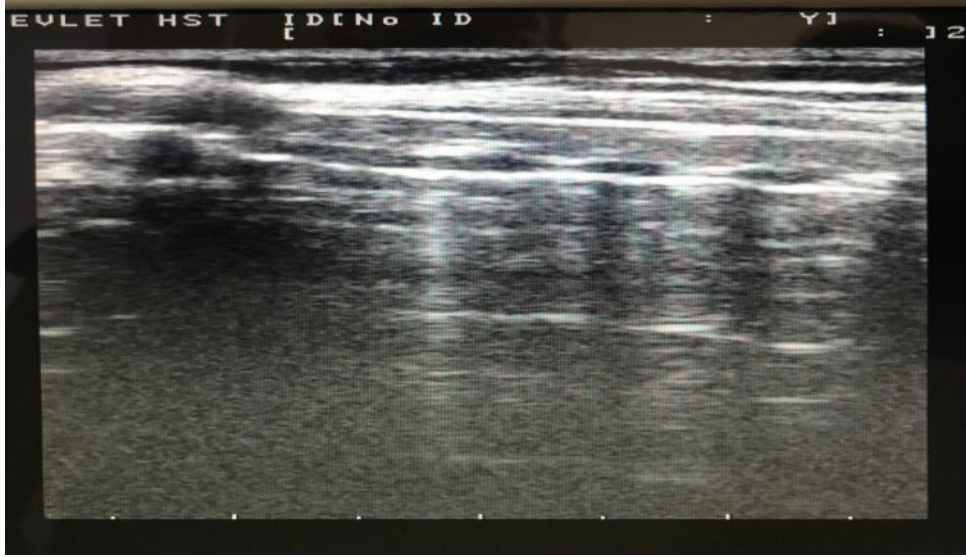
Perkütan trakeal trakeostomi için tüm hastalardan onam alındıktan sonra ultrasonografi ile krikoid kıkırdakların pozisyonu, trakea halkaları belirlendi ve mandibuladan sternumun üst sınırına kadar transvers planda tarandı. Tiroid, krikoid kıkırdaklar ve vokal kordların orta hatta olduğu görüntüldü [Resim 1]. Ultrasonografi probu sagittal planda orta hattan, laterale doğru ilerletilerek her iki tarafta taranıp paramediyan sagittal planda trakeanın kıkırdak halkaları görüntüldü [Resim 2]. insizyon ve iğne giriş yeri olarak, 2. ve 3. kıkırdak halkaları belirlenerek, aralarındaki mesafe ölçüldü ve orta hat işaretlendi [Resim 3]. Boyun orta hattında iğne giriş yeri olarak seçilen yerdeki damarsal yapılar transvers planda tarandı. İğne giriş yerinde damarsal yapı olup olmadığı görüntüldü, eğer varsa bir alttaki ya da bir üstteki aralıklar değerlendirildi ve damar oluşumu gözlenmeyen yer iğne giriş yeri

olarak belirlenerek işaretlendi. Trakea ile cilt arasındaki mesafe ölçülerek giriş derinliği belirlendi. Girişim sırasında; kas gevşetici olarak 0,6 mg/kg rokuronyum, sedatif ajan olarak 0,03 mg/kg midazolam, 2 µg/kg fentanil sitrat kullanıldı. Entübasyon tüpü laringoskop yardımıyla vokal kordlara kadar geri çekildi. Trakeostomi işlemi sırasında olgunun ventilasyonu devam etti. USG ile işaretlenen yerden yapılan (lidokain 2/ml) lokal anesteziden sonra 1,5 cm kadar vertikal bir insizyon yapılarak 14G iğne ile trakeal lümen girildi. Kılavuz tel trakeal lümen yerleştirildikten sonra iğne geri çekildi ve 8F dilatatör ile genişletildi. Forseps ile cilt, cilt altı ve trakea genişletildikten sonra uygun numara trakeostomi tüpü trakeaya yerleştirildi. Trakeostomi kanülünün kafi şişirilip solunum sesleri dinlenerek kanülün yeri doğrulandıktan sonra endotrakeal tüp çıkartıldı.

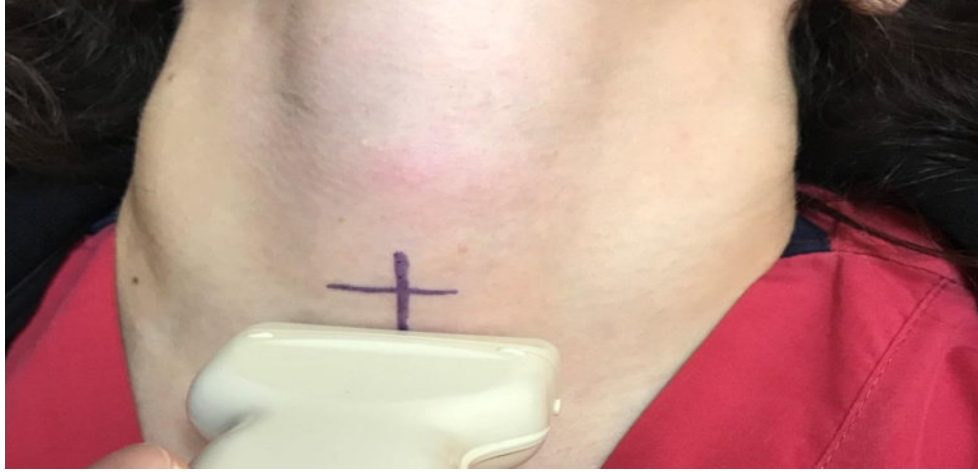Hastaların yaşı, cinsiyeti, kilosu, ultrasonografi ile hava yolu görüntüleme süresi, Trakeostomi kanülü yerleştirildikten sonraki kanama miktarı (minimal kanama: cerrahi müdahale gerektirmeyen kanama, major kanama: cerrahi müdahale gerektiren kanama), trakeostomi kanülünün başarılı yerleştirilme süresi (ilk kesiden kanül yerleştirilip kılavuz tel çıkarılana kadar olan süre), komplikasyonlar trakeostomi kayıt formundan ve yoğun bakım takip formundan elde edildi.



RESİM 1. Trakeanın transvers planda orta hatta görülmesi.



RESİM 2. Longitudinal planda troid,krikoid kıkırdak trakeal halkaların görüntülenmesi.



RESİM 3. Ultrasonografi ile trakeostomi iğne giriş yerinin işaretlenmesi.

BULGULAR

Yoğun bakım ünitesinde, yaş aralığı; 42-78 yıl,kilosu; 50-90kg arasında olan , 5'i erkek, 11 hastaya ultrasonografi ile perkütan trakeal trakeostomi uygulanmıştır. Hastaların, ortalama trakeostomi kanülünün başarılı yerleştirilme süresi, 11.39 ± 3.72 dakika olup en uzun süre 17 ve en kısa süre 6 dakika olarak tespit edildi. İşlemin komplikasyonu olarak, 14 hastada (%87.5) herhangi bir kanama görülmezken, 2 hastada (%12.5) minör kanama olmuştur (24 saatte 1 veya 2 küçük spanç değiştirecek kadar kanama). Ultrasonografi eşliğinde tüm trakeostomi kanülleri başarılı bir şekilde yerleştirilmiş, hastaların hiçbirisinde işlem sırasında ve sonrasında pnömotoraks, cilt altı amfizem, cerrahi müdahaleyi gerektiren majör kanama görülmemiştir.

TARTIŞMA

Trakeostomi işlemi uygulanmadan önce mutlaka boyun muayenesi yapılmalı ,ultrasonografi ile değerlendirilerek kısa boyun, anormal yerleşimli damarsal yapıların varlığı, büyük tiroid dokusu gibi komplikasyona yol açma ihtimali yüksek durumlarda cerrahi trakeostomi düşünülmelidir.Ultrasonografi eşliğinde boyun bölgesi ve işlem yapılacak alan taranarak,trakeostomi

işlemi sırasında ve sonrasında gelişecek komplikasyonların azaldığı bilinmektedir [10]. Ayrıca trakeostominin yanlışlıkla istenilenden yukarıya yerleştirilmesi engellenmekte ve daha az trakeal hasar görülmektedir [11]. Ultrasonografi görüntülemesi boyun bölgesinde tümör, kitle gibi anormal yapıları olan hastalarda da Perkütan trakeal trakeostomi işleminde birinci basamak olarak gösterilmiştir [12].

SONUÇ

Perkütan trakeostomi işlemi, yoğun bakımda yatan hastalarda invaziv hava yolu açma tekniği olmasına rağmen, Ultrasonografi eşliğinde yapıldığında doku hasarı, damar yaralanması, kanama gibi ciddi komplikasyonların azaltılacağını hatta önlenebileceğini düşünüyoruz.

REFERANSLAR

- [1] Terragni PP, Antonelli M, Fumagalli R, Faggiano C, Berardino M, Pallavicini FB, et al. Early vs late tracheotomy for prevention of pneumonia in mechanically ventilated adult ICU patients: a randomized controlled trial. *JAMA* 2010; 303: 1483-9.
- [2] Adhikari S, Zeger W, Schmier C et al. Pilot study to determine the utility of point-of-care ultrasound in the assessment of difficult laryngoscopy. *Acad Emerg Med* 2011;18: 754-8.
- [3] Reilly PM, Sing RF, Giberson FA, et al. Hypercarbia during tracheostomy: a comparison of percutaneous endoscopic, percutaneous Doppler, and standard surgical tracheostomy. *Intensive Care Med* 1997; 23:859-64.
- [4] Hatfield A, Bodenham A. Portable ultrasonic scanning of the anterior neck before percutaneous dilatational tracheostomy. *Anaesthesia* 1999; 54: 660-3.
- [5] Kollig E, Heydenreich U, Roetman B, Hopf F, Muhr G. Ultrasound and bronchoscopic controlled percutaneous tracheostomy on trauma ICU. *Injury* 2000; 31: 663-8.
- [6] Hardee PS, Ng SY, Cashman M. Ultrasound imaging in the preoperative estimation of the size of tracheostomy tube required in specialised operations in children. *Br J Oral Maxillofac Surg* 2003; 41: 312-6.
- [7] Kleine-Brueggeney M, Greif R, Ross S, et al. Ultrasound guided percutaneous tracheal puncture: a computer-tomographic controlled study in cadavers. *Br J Anaesth* 2011;106:738-42.
- [8] Emshoff R, Bertram S, Kreczy A. Topographic variations in anatomical structures of the anterior neck of children: an ultrasonographic study. *Oral Surg Oral Med Oral Pathol Oral Radiol Endod* 1999; 87: 429-36.
- [9] Beale TJ, Rubin JS. Laryngeal ultrasonography. Orloff LA ed. San Diego: Plural Publishing, 2008: 183-202.
- [10] Alansari M, Alotair H, Al Aseri Z, Elhoseny MA. Use of ultrasound guidance to improve the safety of percutaneous dilatational tracheostomy: a literature review. *Crit Care* 2015; 19:229.
- [11] Sustic A, Kovac D, Zgaljardic Z, Zupan Z, Krstulovic B. Ultrasound-guided percutaneous dilatational tracheostomy: A safe method to avoid cranial misplacement of the tracheostomy tube. *Intensive Care Med* 2000;26:1379-81.
- [12] McCormick B, Manara AR. Mortality from percutaneous dilatational tracheostomy: a report of three cases. *Anaesthesia* 2005; 60:490-495.